特発性大腿骨頭壊死症の診断と治療

山形大学医学部整形外科学講座
門馬亮介，伊藤重治，高窪祐弥，高木理彰

参考図書

- 特発性大腿骨頭壊死症
  診療ガイドライン2019

- 山形大学整形外科新人講義

新人講義

大腿骨近位部骨折の治療法の変遷と
手術のピットフォ ー ル
&
鑑別が必要な股関節疾患

股関節班
伊藤i重治

講義内容

- 大腿骨頭壊死症の概要
- 外科的治療について
- 症例提示
- 大腿骨頭壊死症と間違えやすい疾患

特発性大腿骨頭壊死症
Osteonecrosis of Femoral Head (ONFH)

疫学（年齢分布・男女比）
若年期～壮年期に好発、男女比 1.2-2.1：1 男性に多い

発生機序
骨頭内に虚血を生じ発生、虚血に至る詳細な機序はいまだ不明
血栓説、脂肪塞栓説、血液凝固線溶系異常説、アポトーシス説、酸化ストレス説

発生時期
いまだ不明
ステロイド関連では投与から２か月以内に発生している可能性

発生部位
多発性骨壊死の頻度は膝関節、肩関節、足関節の順に多い

危険因子

ステロイド全身投与、飲酒、喫煙

若年、男性、CytochromeP450 3A活性低値、SLE

	Odds比
ステロイド全身投与あり	20.3
現在毎日飲酒あり	7.8　13.1
現在喫煙あり	3.9　4.7
日本酒換算毎日2合以上10年	9.7
喫煙1日20本10年	6.6

症状と診断

急性の単径部痛

●単純X線

帯状硬化像、骨頭軟骨下骨骨折、圧潰像

●CT

●MRI

T1強調画像帯状低信号域

(band pattern)

●骨シンチグラム

cold in hot

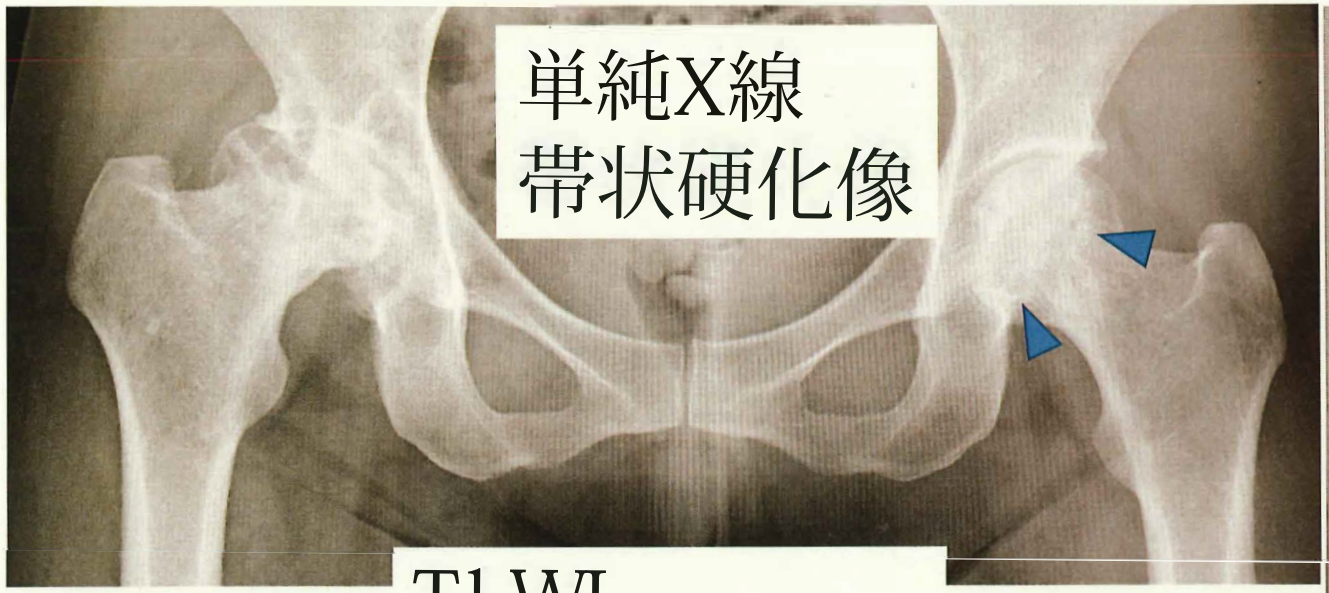

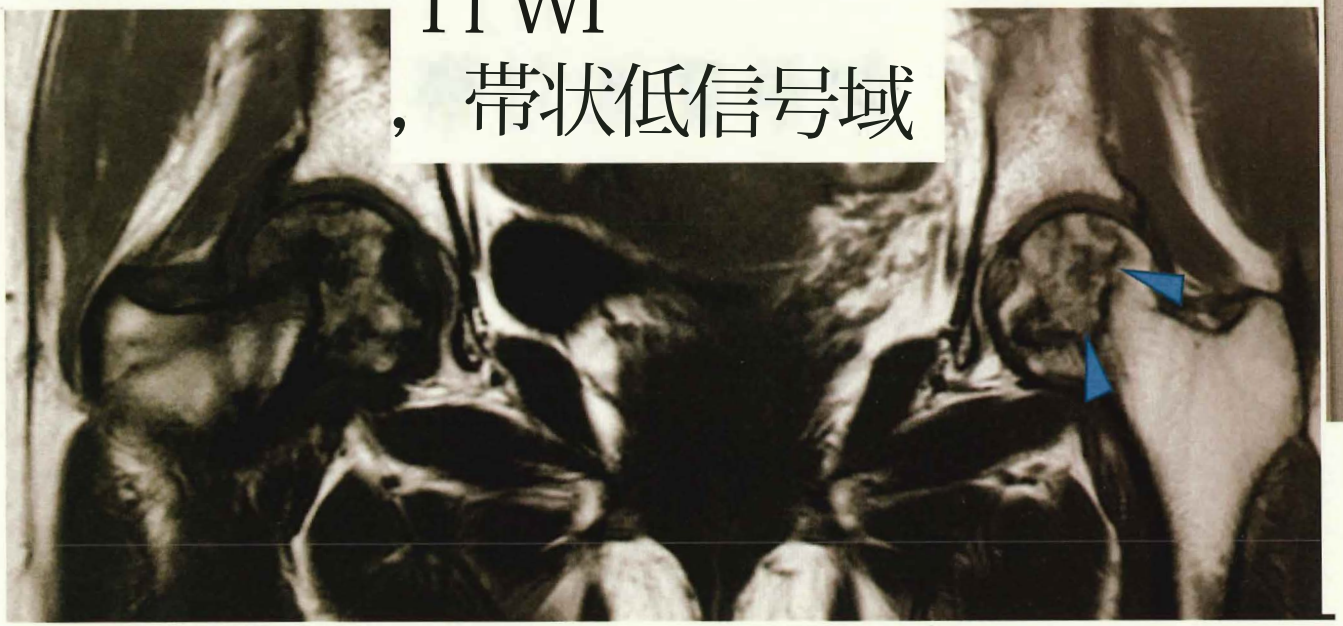

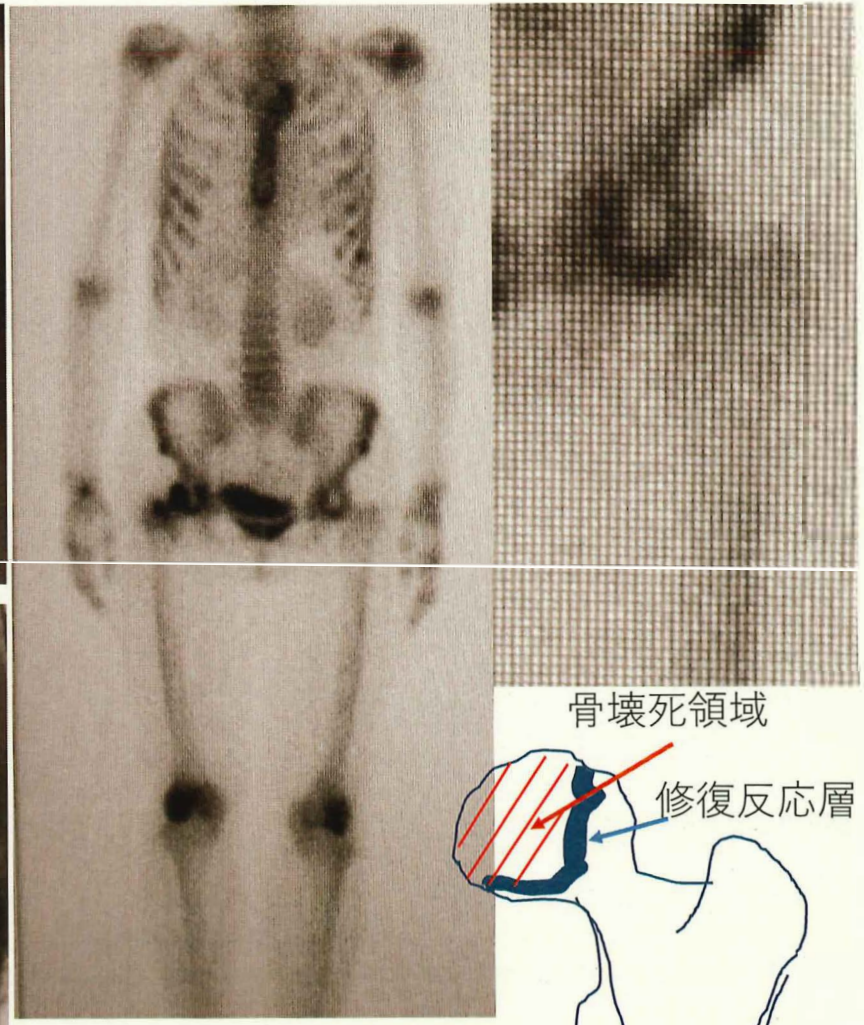

骨シンチグラム
cold in hot

厚生労働省特発性大腿骨頭壊死症調査研究班診断基準

•X線所見

1.骨頭圧壊、あるいは骨頭軟骨下骨折線像

2.骨頭内の帯状硬化像の形成

・検査所見

3.骨シンチグラム：骨頭のcold in hot像

4. MRI：骨頭内帯状低信号域

5.骨生検標本での骨壊死像

5つのうち2つ以上を満たせば確定診断とする

厚労省特発性大腿骨頭壊死調査班病期分類

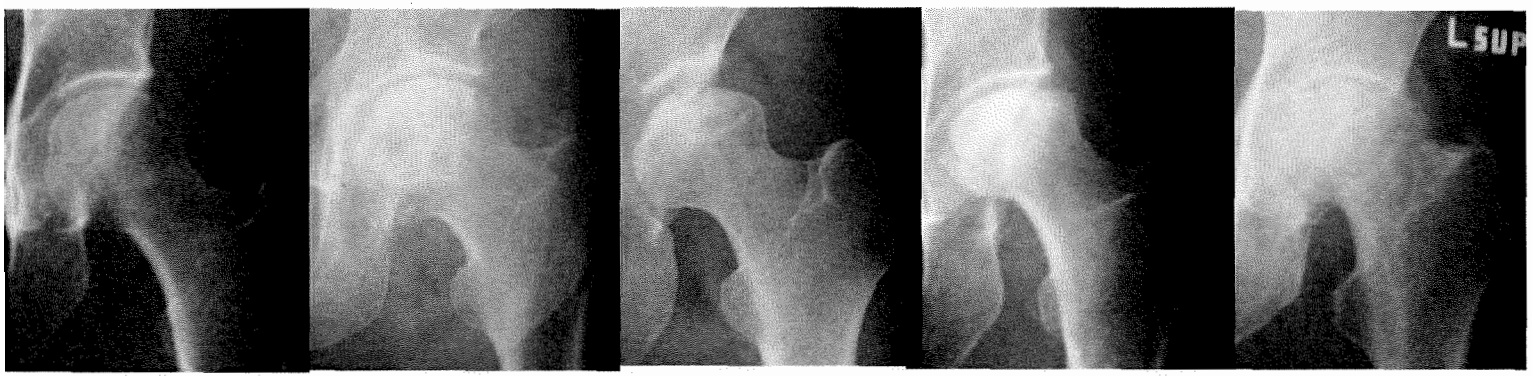

Stage Ⅰ　Stage Ⅱ　Stage ⅢA　Stage ⅢB　Stage Ⅳ

Stage Ⅰ	MRIのみで判定できる壊死
Stage Ⅱ	圧潰を認めない
Stage mA	3mm未満の圧潰
Stage illB	3mm以上の圧潰
Stage N	明らかな変形性股関節症

厚労省特発性骨頭壊死調査班病型分類

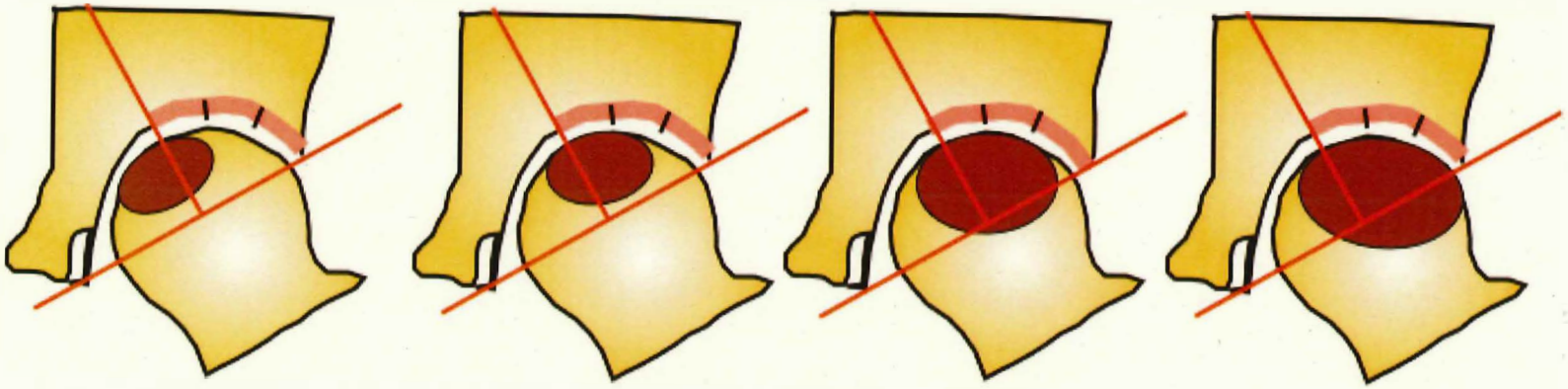

		2年以内の骨頭圧潰率
Type A	寛骨臼荷重面の<1/3	0%
Type B	寛骨臼荷重面の<2/3	3.0%
Type C-1	寛骨臼荷重面の＞2/3、臼蓋縁内にとどまる	33.7%
Type C-2	寛骨臼荷重面の＞2/3、臼蓋縁内を超える	66.1%

外科治療

Core decompression

骨切り術（骨頭圧潰・変形性股関節症の予防）

・大腿骨頭回転骨切り術

・大腿骨弯曲内反骨切り術

人工骨頭置換術

人工股関節全置換術

大腿骨弯曲内反骨切り術

術前

術後

大腿骨頭回転骨切り術（杉岡式前方回転）

90度前方に回転

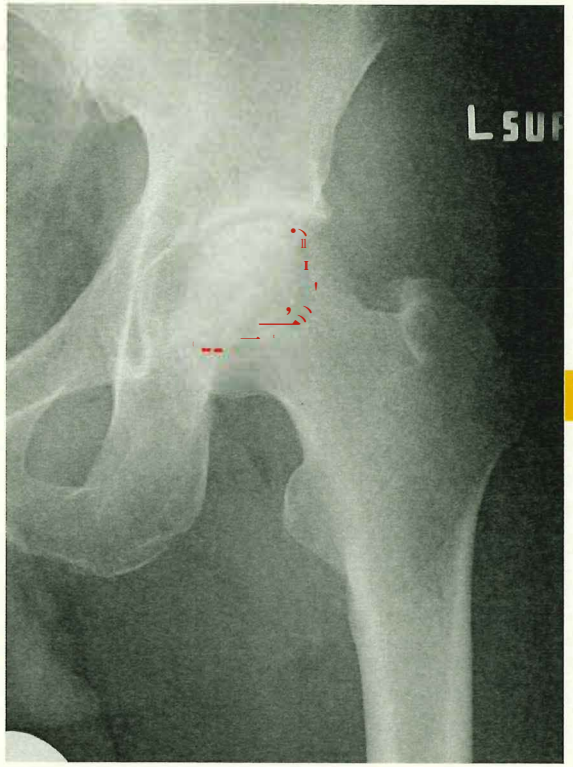

術前

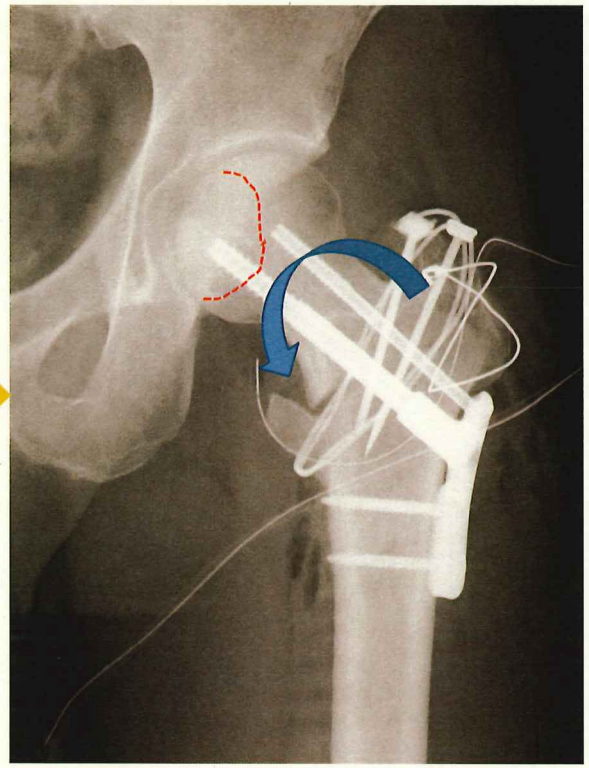

術後



人工股関節全置換術

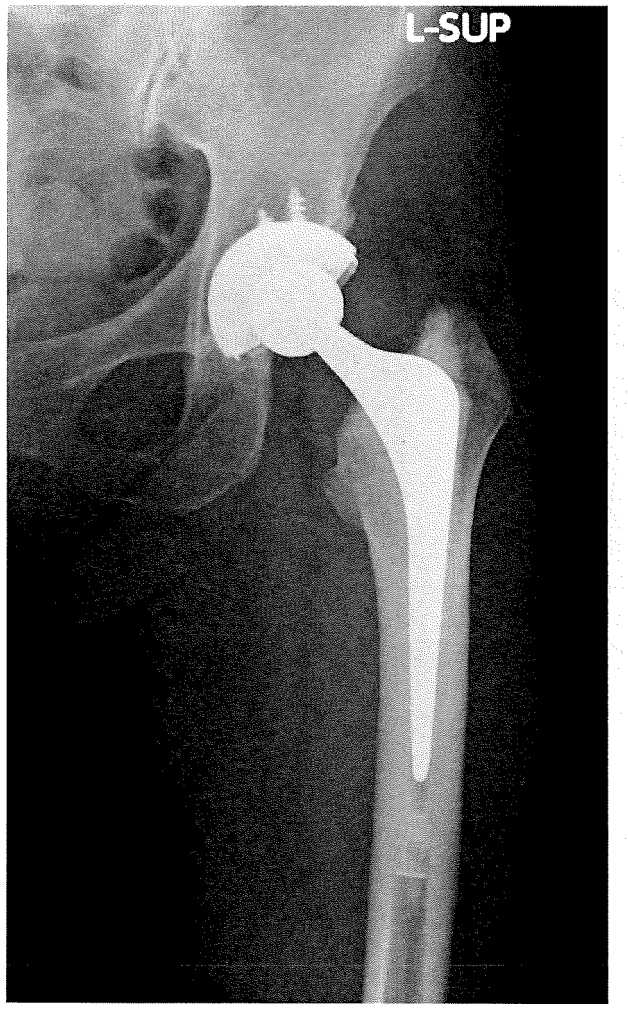

人工骨頭置換術

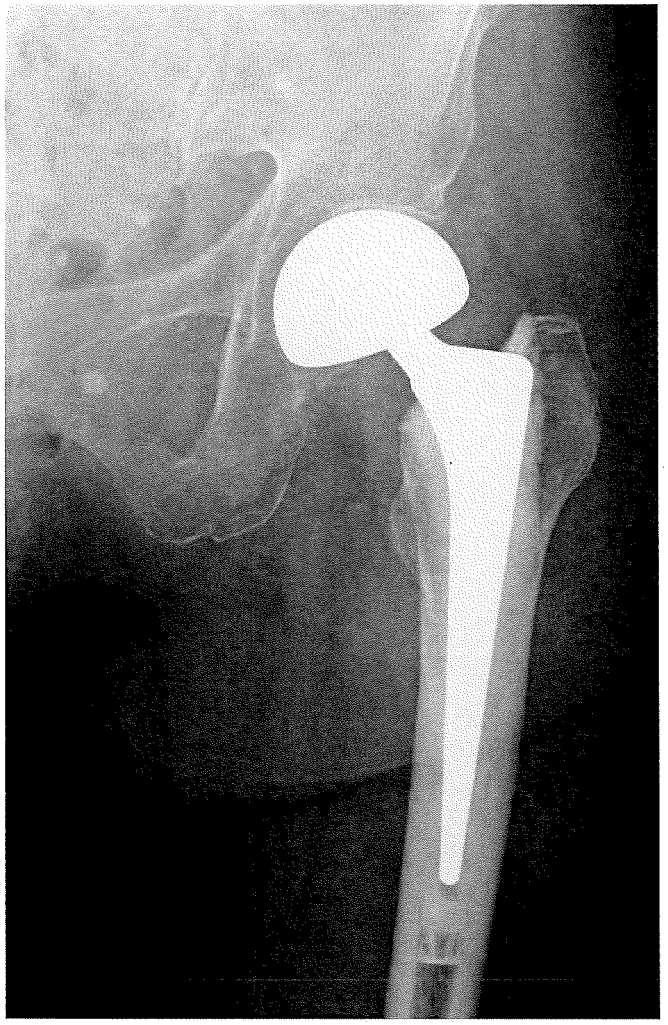

症例提示

45歳男性

微 変化型ネフロ　－ ゼ症候群

ステロイドパルス
PSL max 50mg

治療後1か
両股関節痛で発症

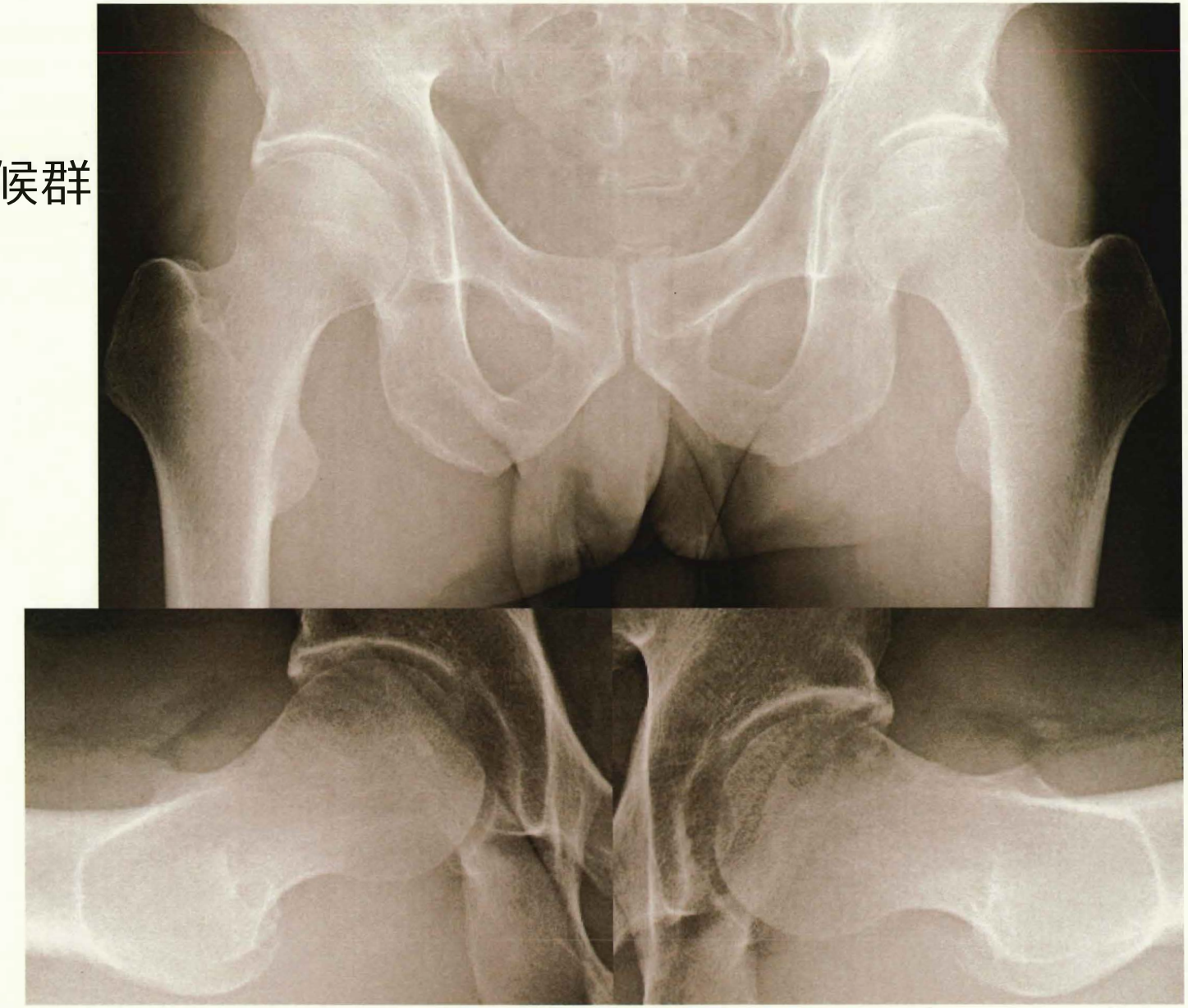

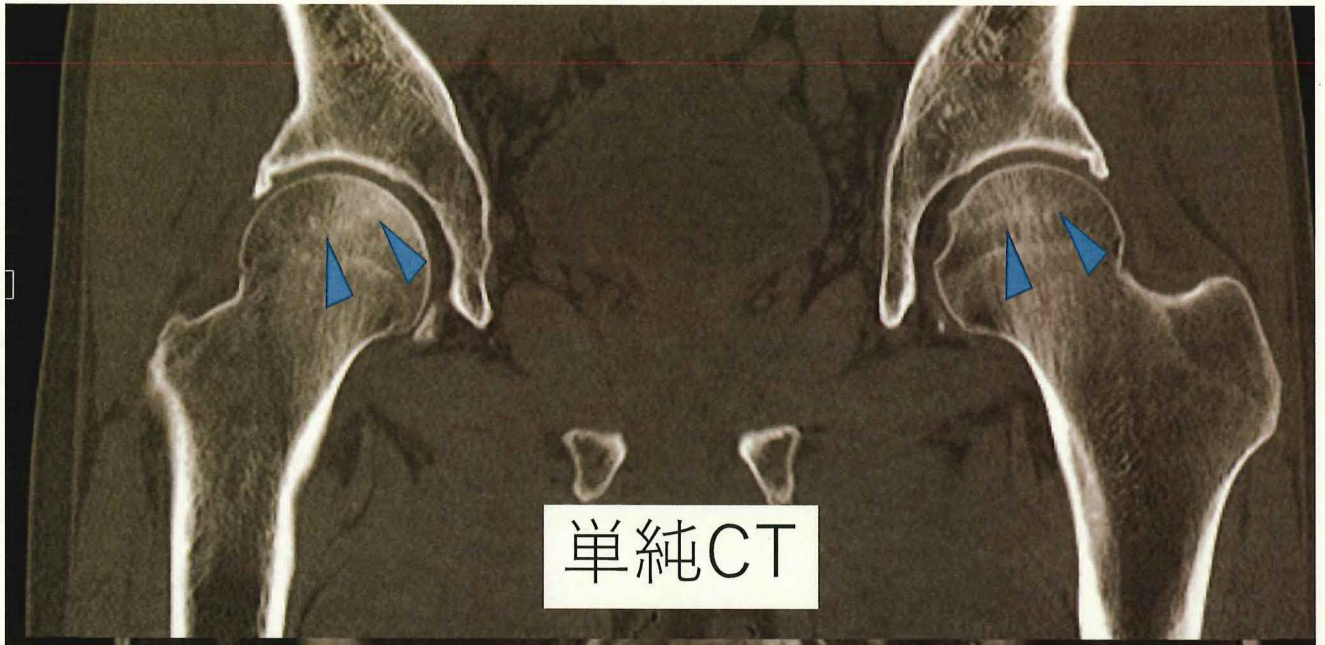

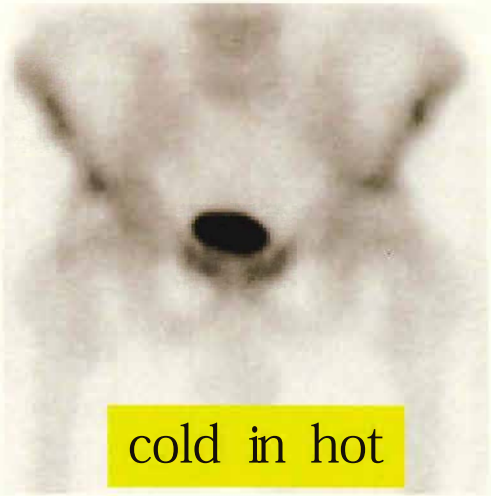

骨シンチグラム

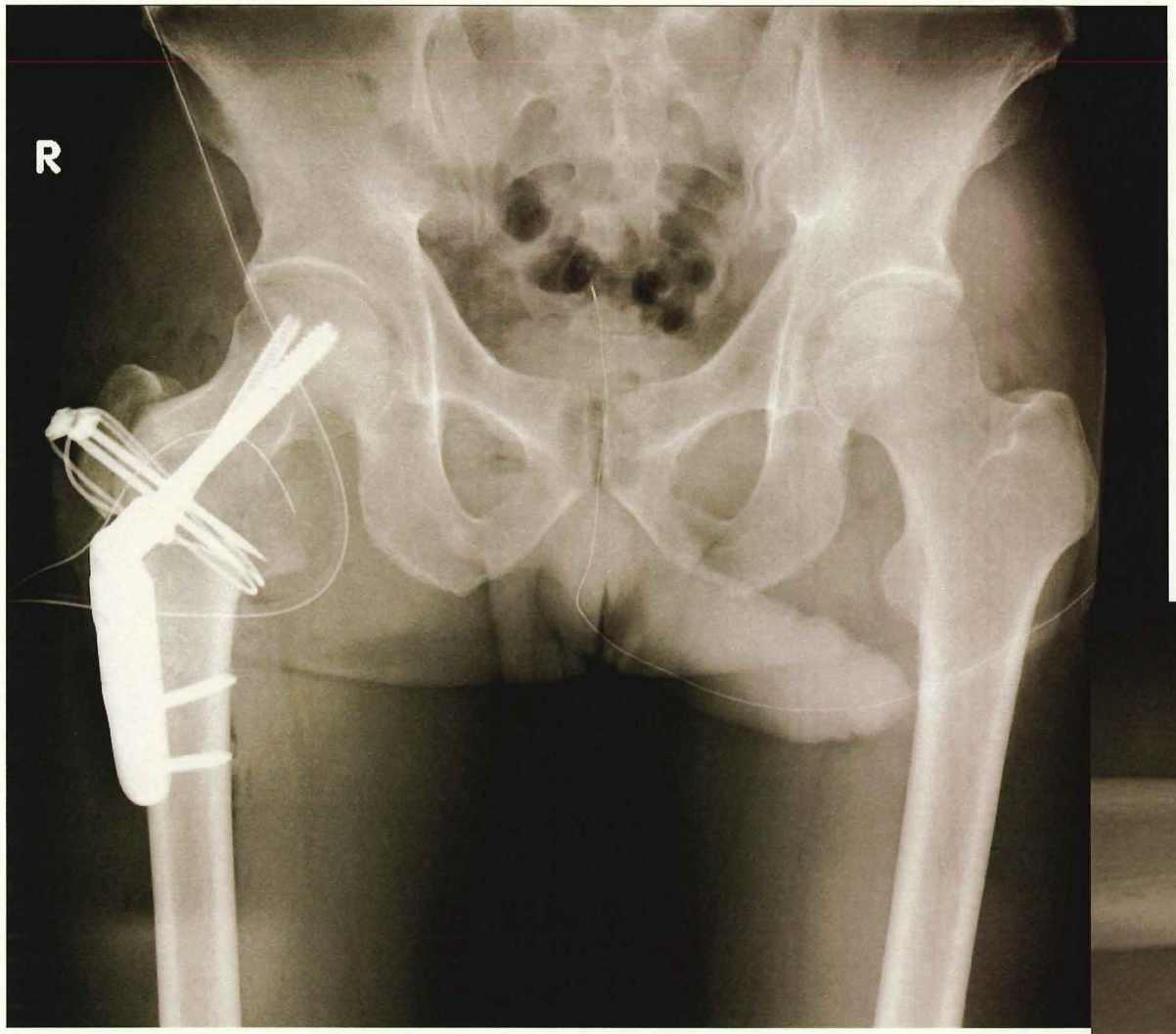

大腿骨頭回転骨切り術
（杉岡式）

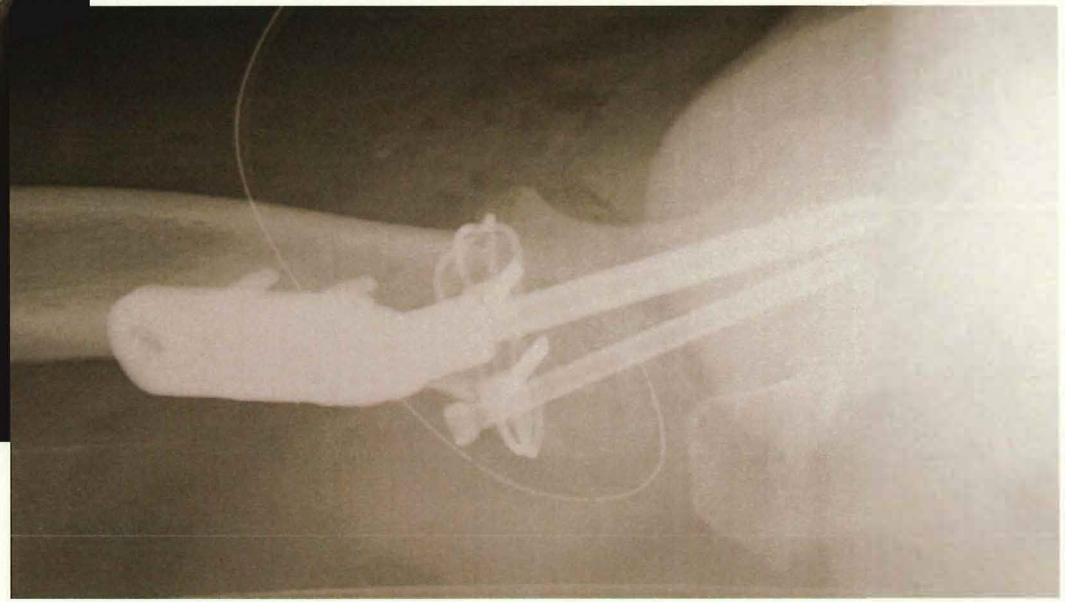

PO2Y
抜釘術後

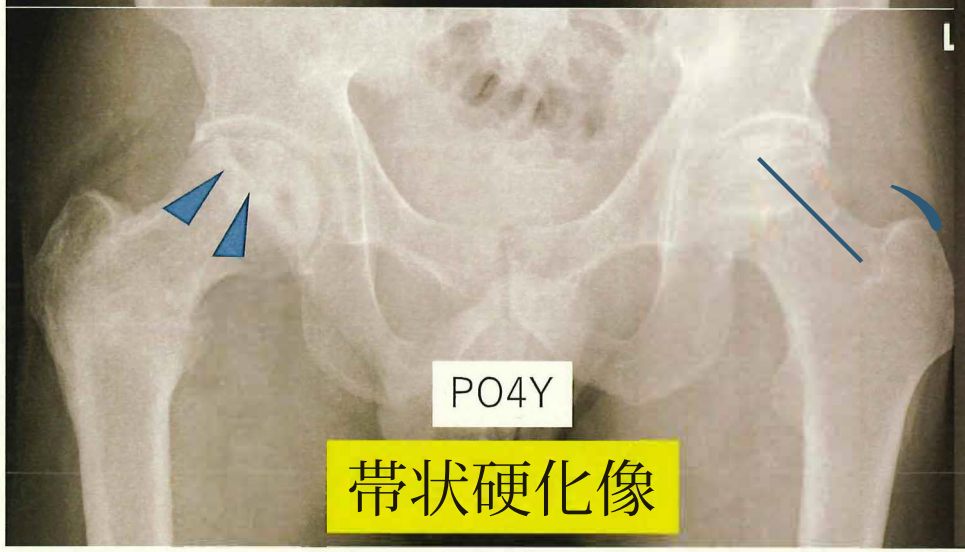
PO4Y
帯状硬化像

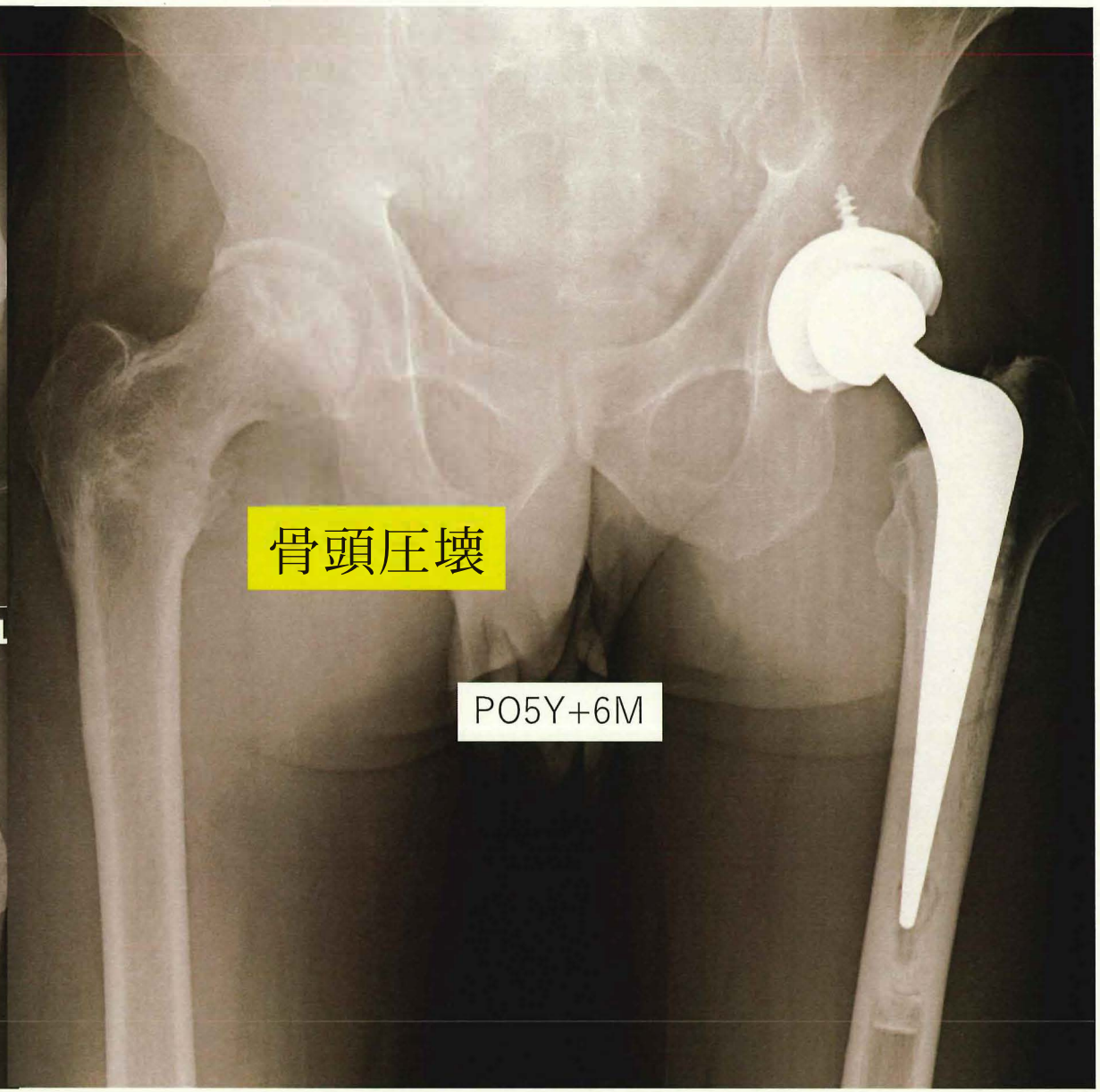
骨頭圧壊
PO5Y+6M

31歳女性

成人Sti Ⅱ病

ステロイドパルス
PSL max 50mg

治療後7か月
両股関節痛で発症

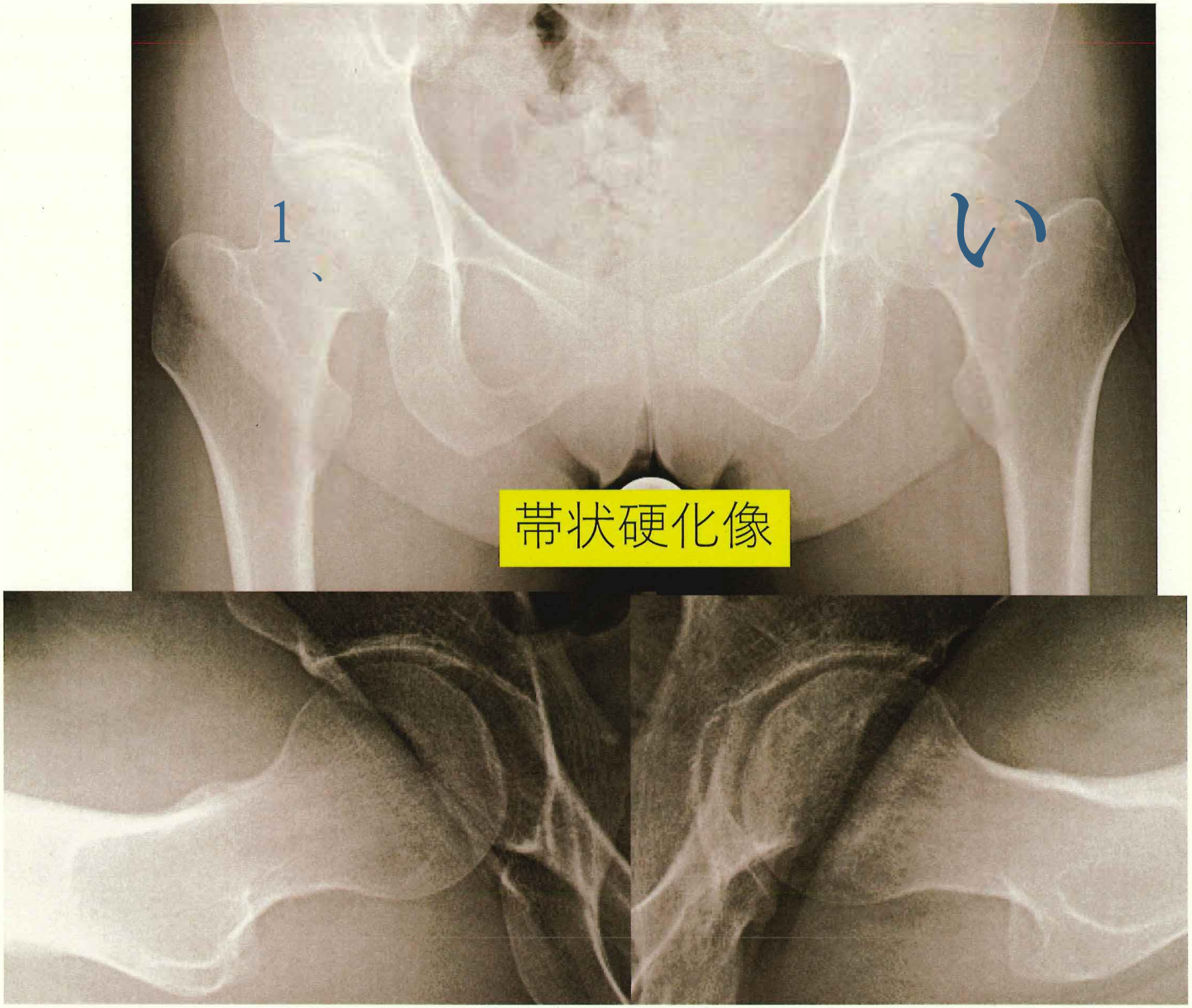

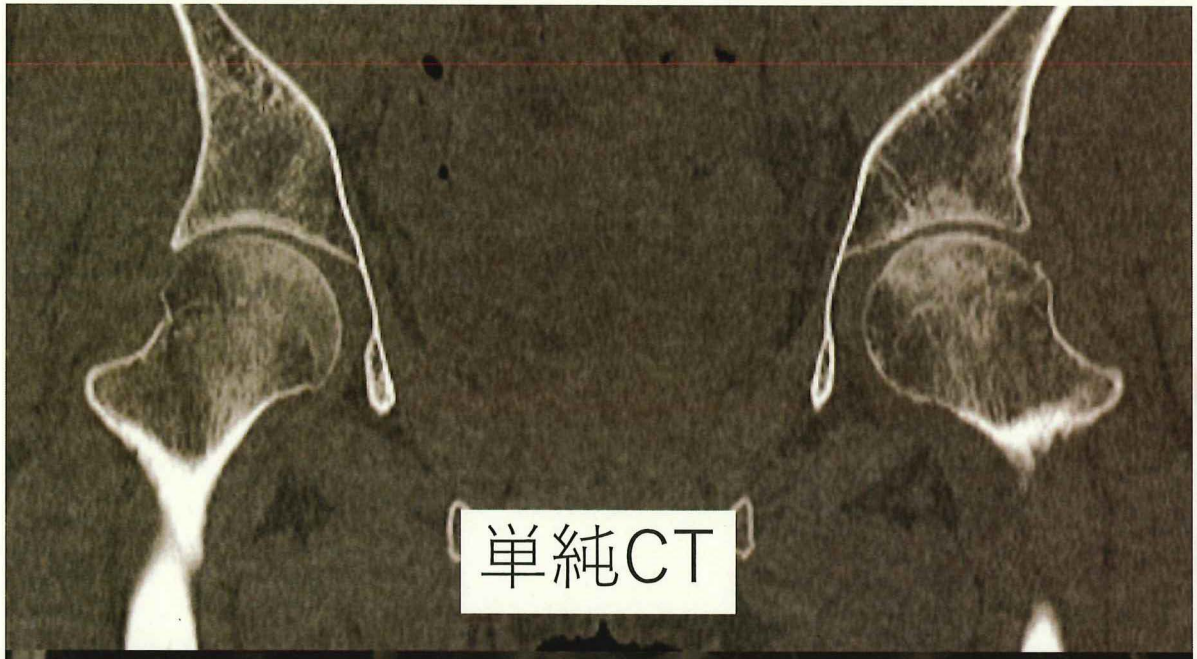

骨シンチグラム

左人工股関節全置換術

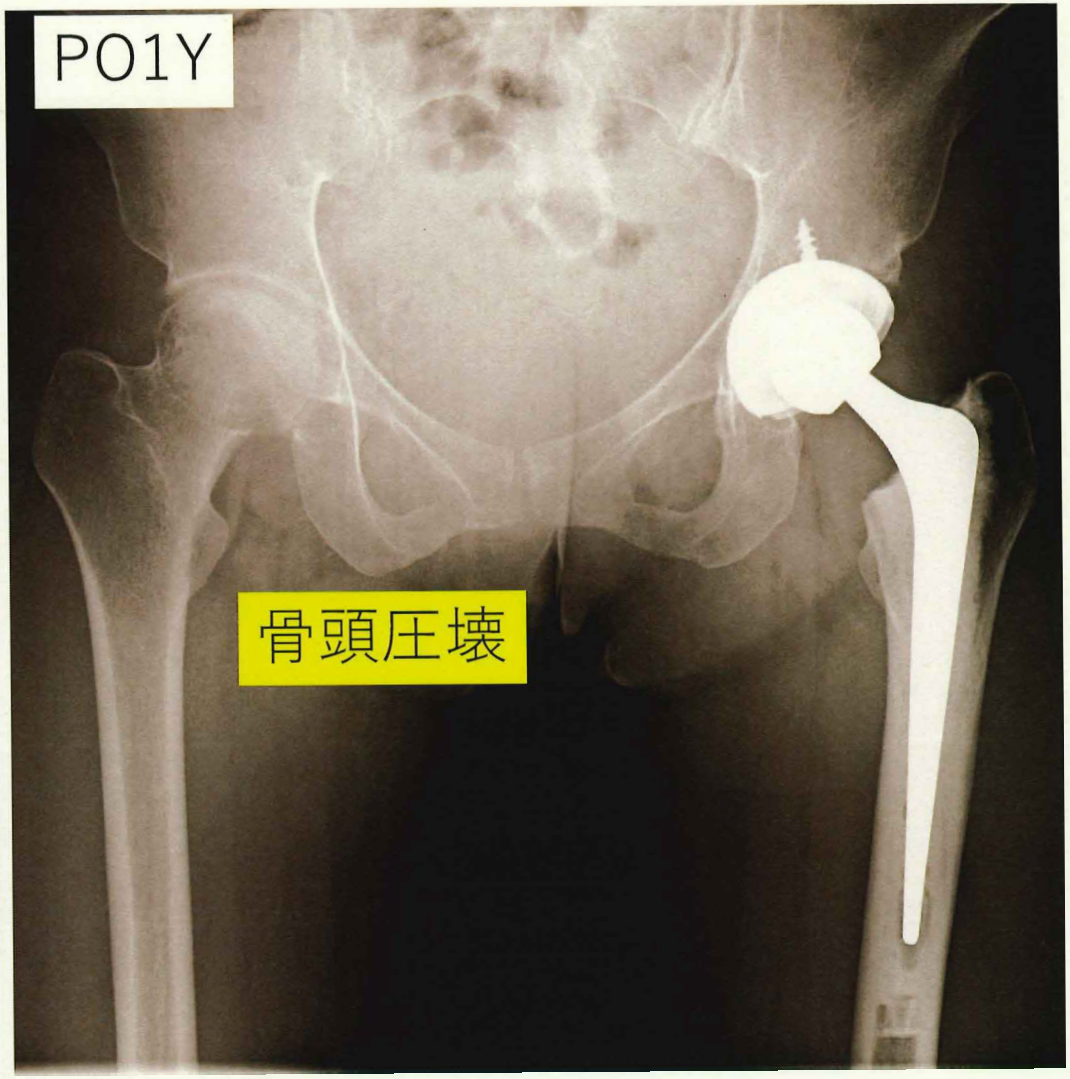
PO1Y
骨頭圧壊

50歳男性

間質性肺炎

PSL max 60mg

治療後1年
両股関節痛で発症

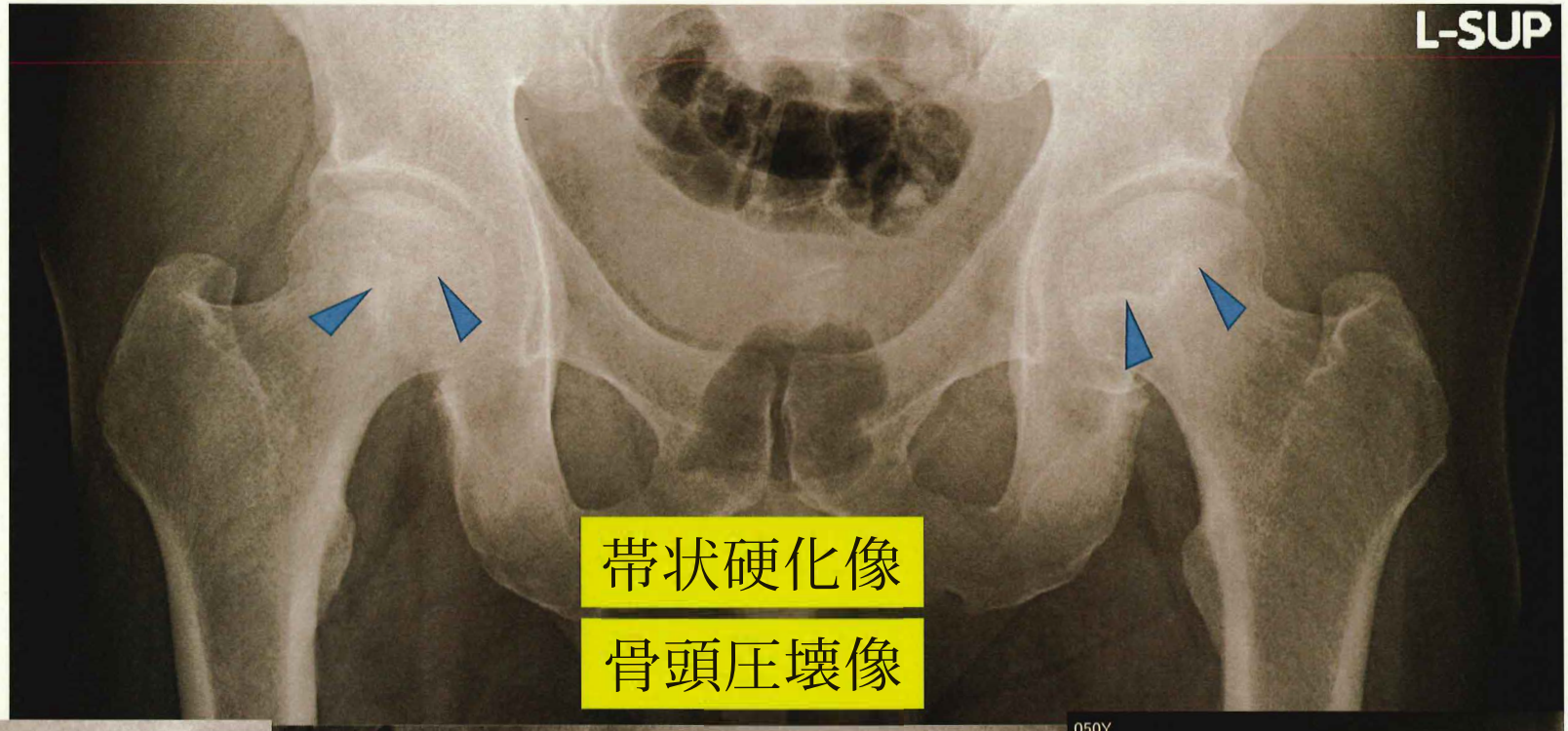

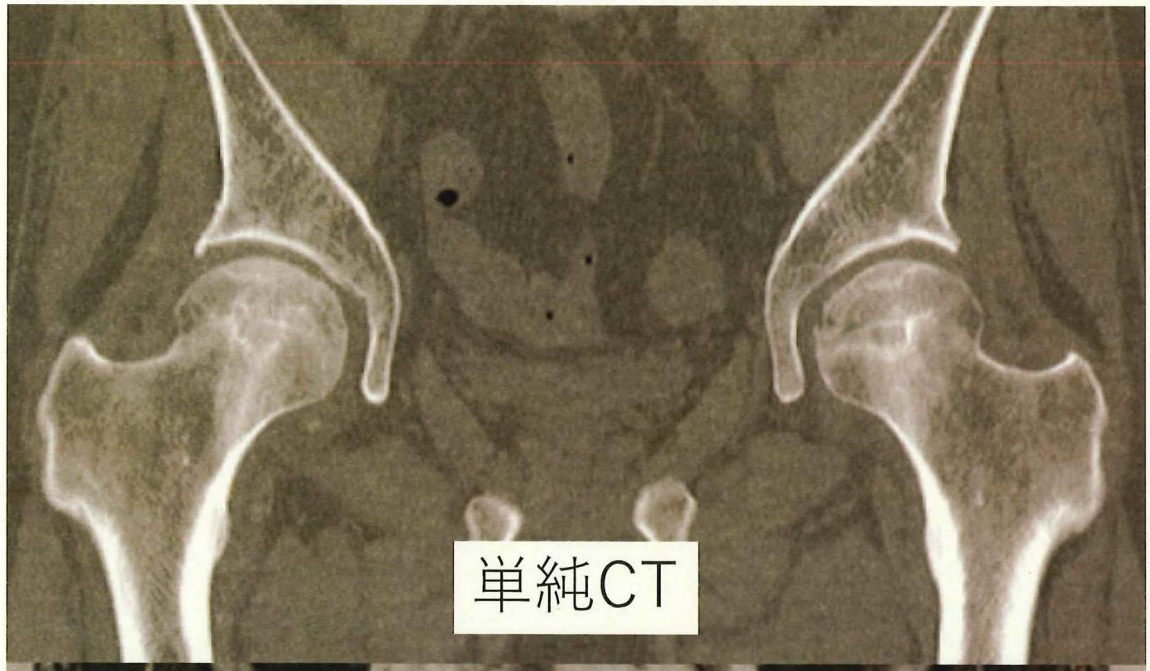

骨シンチグラム

両人工股関節全置換術
右人工肩関節全置換術

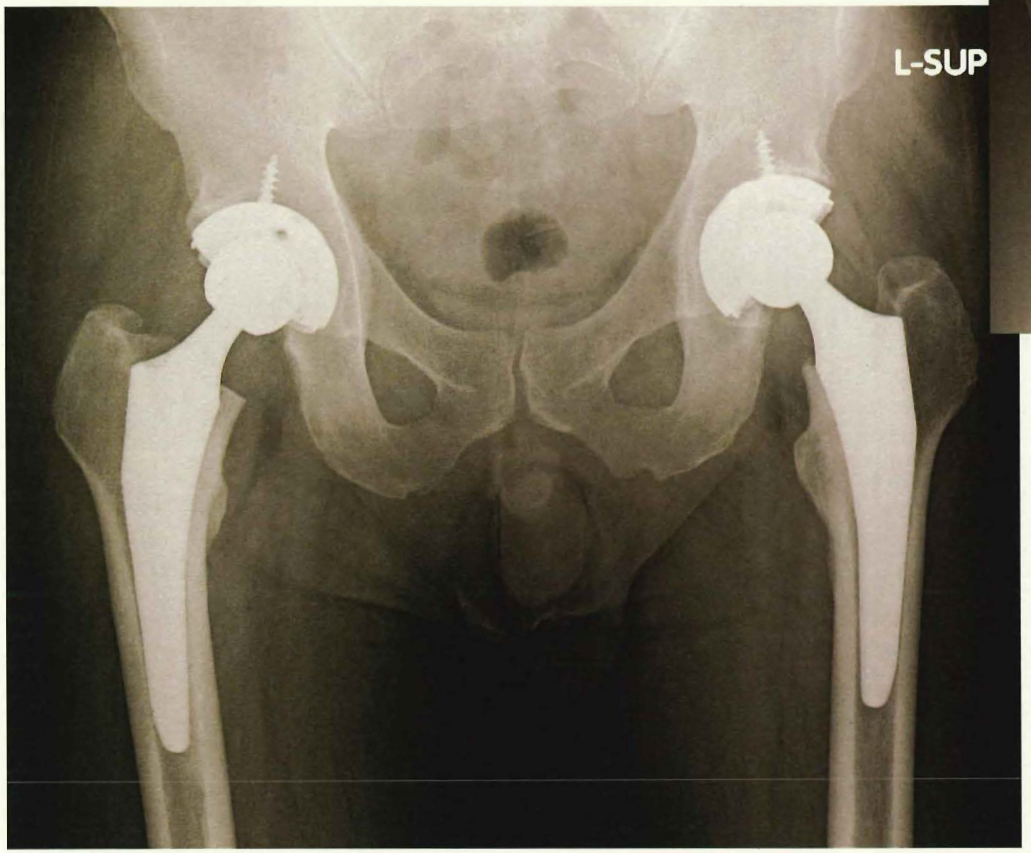

右肩関節

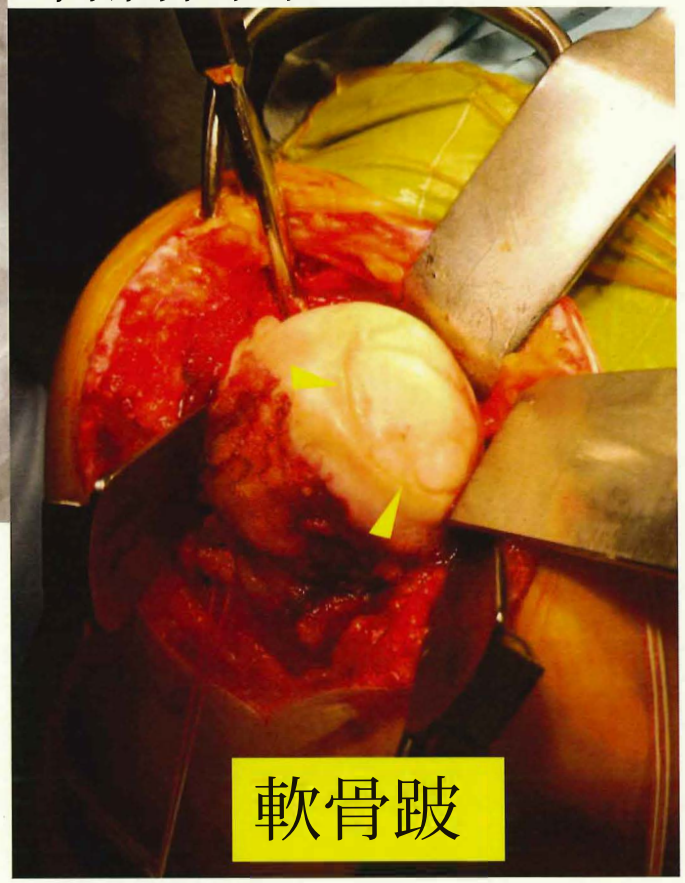

22歳女性

Sweet病

PSL max 50mg

治療後7か月
右股関節痛で発症

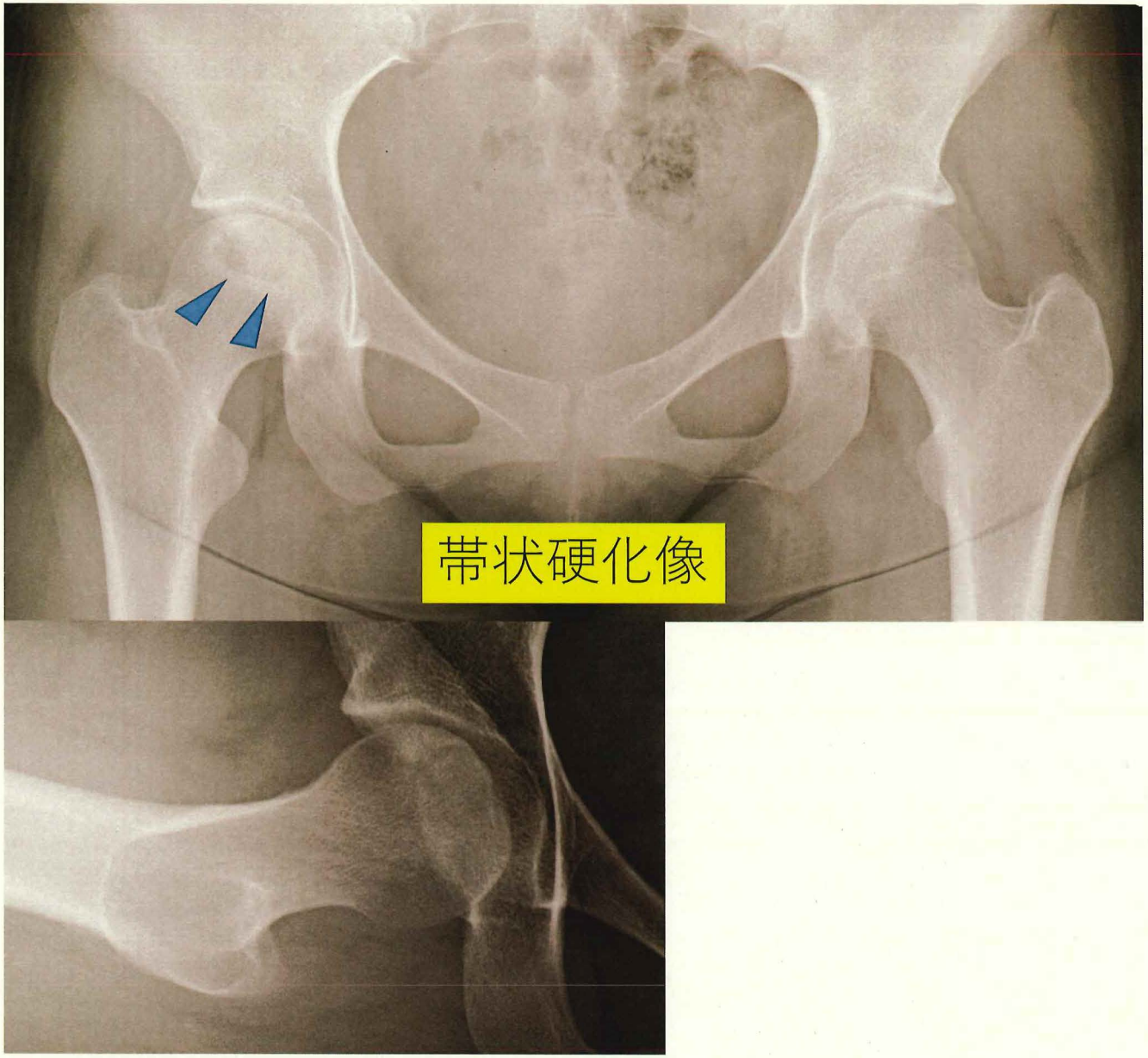

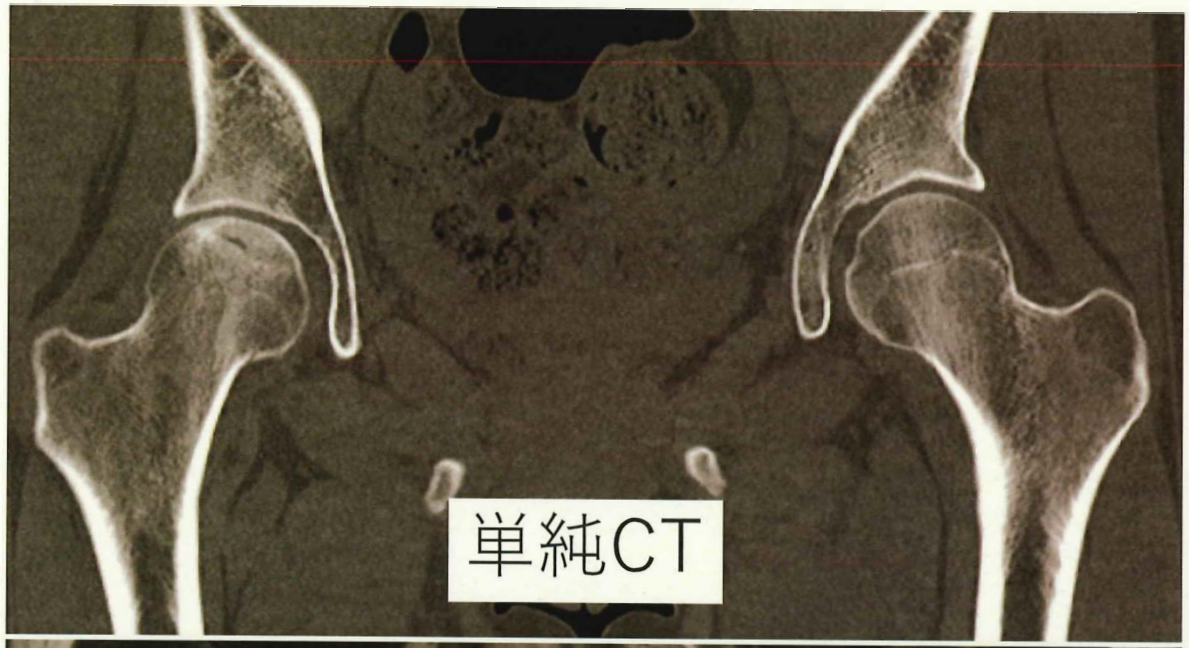

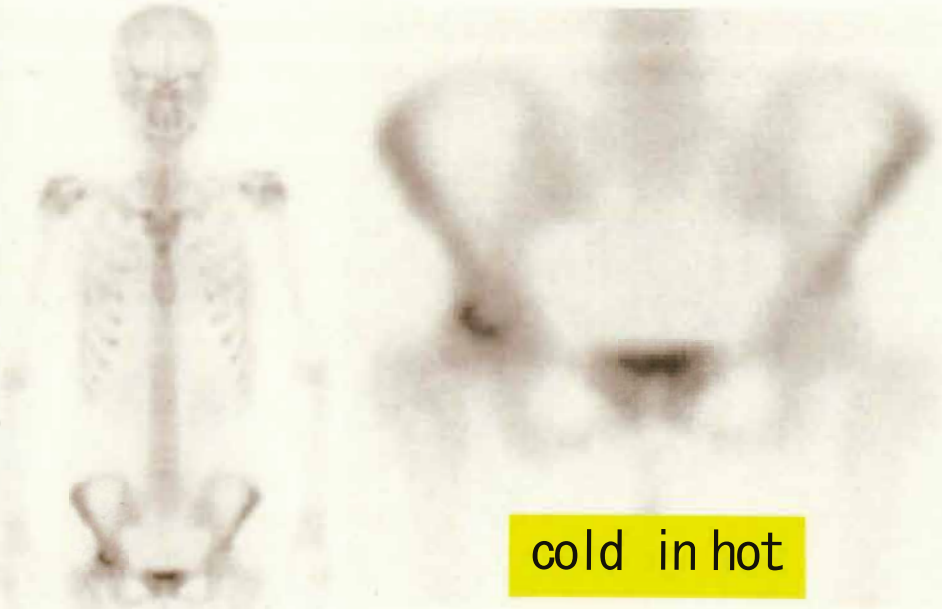

骨シンチグラム

大腿骨弯曲内反骨切り術

PO1Y

ONFHと閃違いやすい疾患

A) 腿 頭軟 下脆弱性 折

B) 過性 腿 頭萎縮症

C)変形性股関節症の骨嚢胞

ONF日と間違いやすい疾患

A)大腿骨頭軟骨下脆弱性骨折
subchondral insufficiency fracture of the femoral head (SIF)

(Bangil M, 1996)

高齢者、特に女性に多い

急速破壊型股関節症の病因のひとつ（Yamamoto丁, 2000）

発症当初は、症状のわりにX線変化に乏しい　(→MRIで初めて診断がつく場合あり)

短期間で骨頭の圧潰が進行することも

(圧潰が進行した場合、骨頭壊死との鑑別は困難に

MRI:大腿骨頭荷重部にびまん性のT1低信号、T2高信号

上方凸のband pattern　(cf.大腿骨頭壊死：下方凸)

87歳女性
側道のガ－ドレ－ルを越えてから左股関節痛。

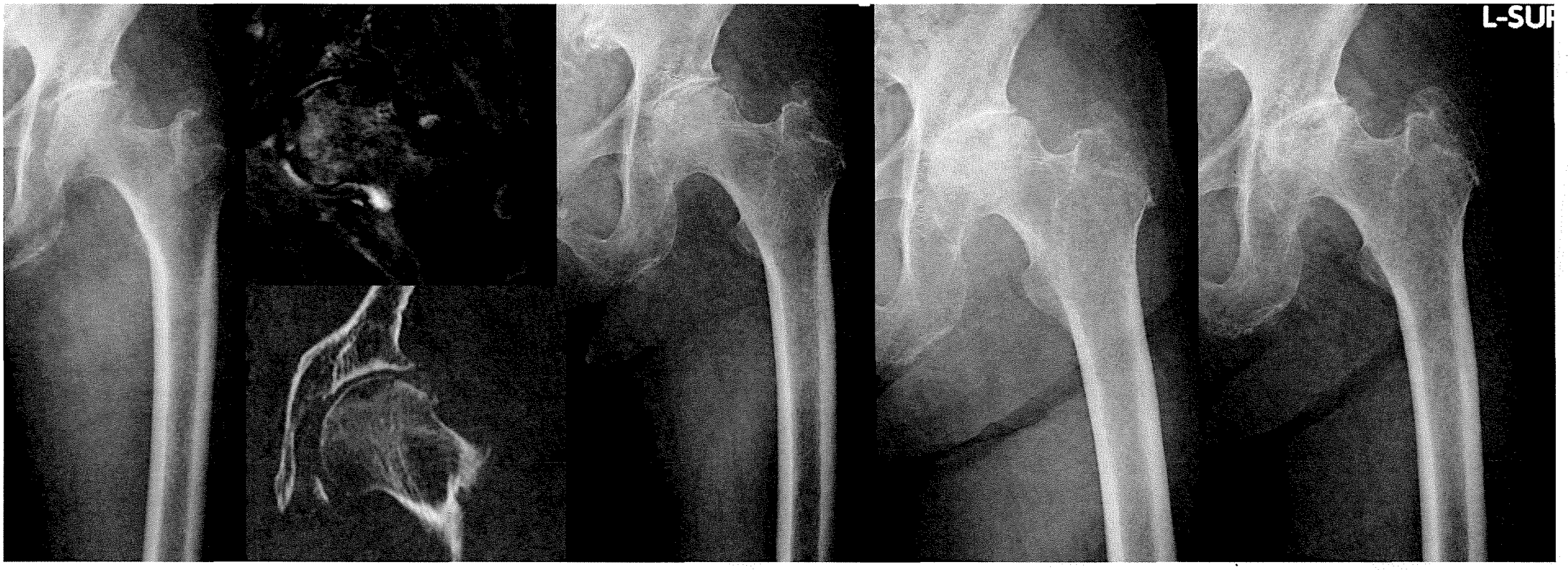

3M　　6M　　12M

ON「日と間違いやすい疾患

B)一過性大腿骨頭萎縮症
transient osteoporosis of the hip (TOH) (1959, Curtis PH)

原因不明

中年男性、妊婦に起こりやすい

片側発生が多い

単純X線 :大腿骨頭から頚部にかけての骨萎縮

MRI: T1低信号、T2高信号 (広範なびまん性骨髄浮腫)

半年程度で自然軽快 主目

疼痛が強い場合は脆弱性骨折のリスクあり→松葉杖等の使用による荷重制限

59歳男性

誘因無く徐々に両股関節痛（左＞右）、5分も歩けない。

跛行＋

初診

3か月後

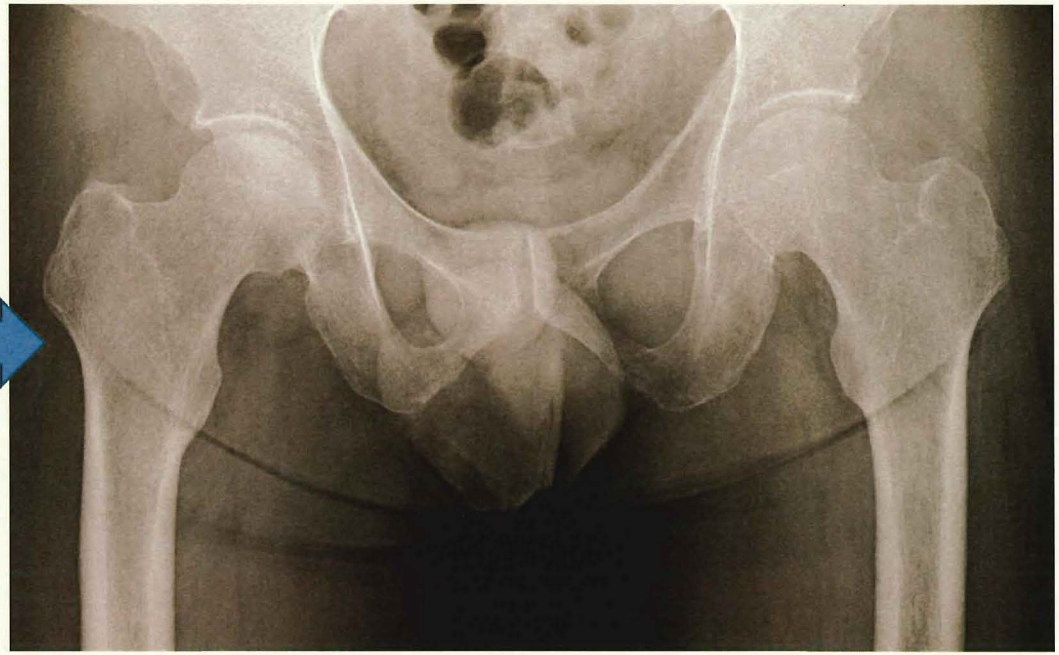

痛みほぼ消失

59歳男性
誘因無く徐々に両股関節痛（左＞右）、5分も歩けない。
跛行＋

初診

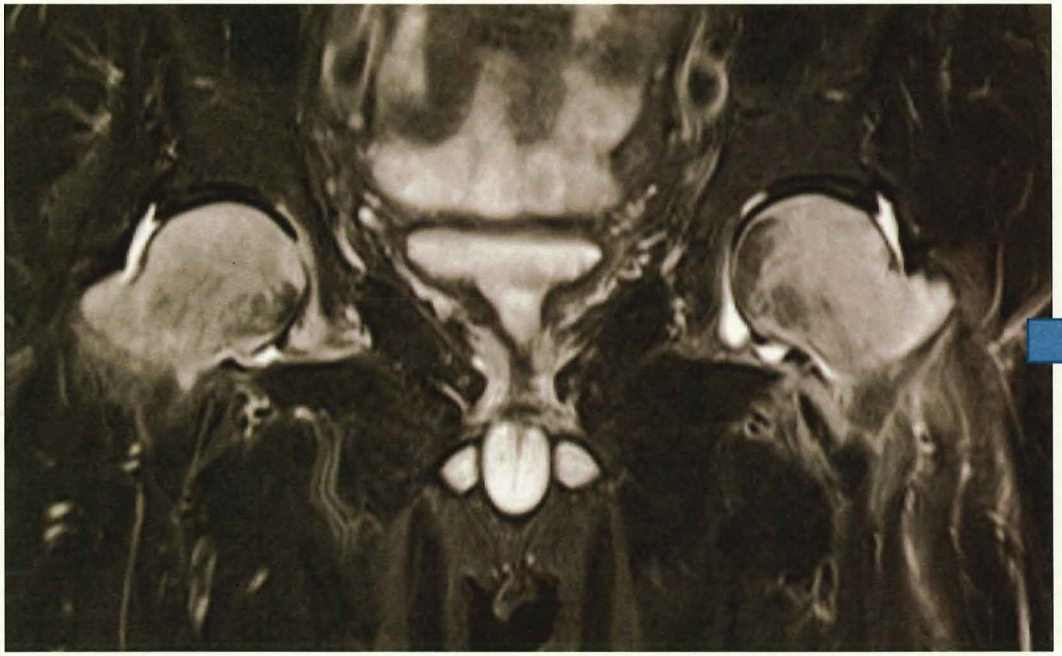

3か月後

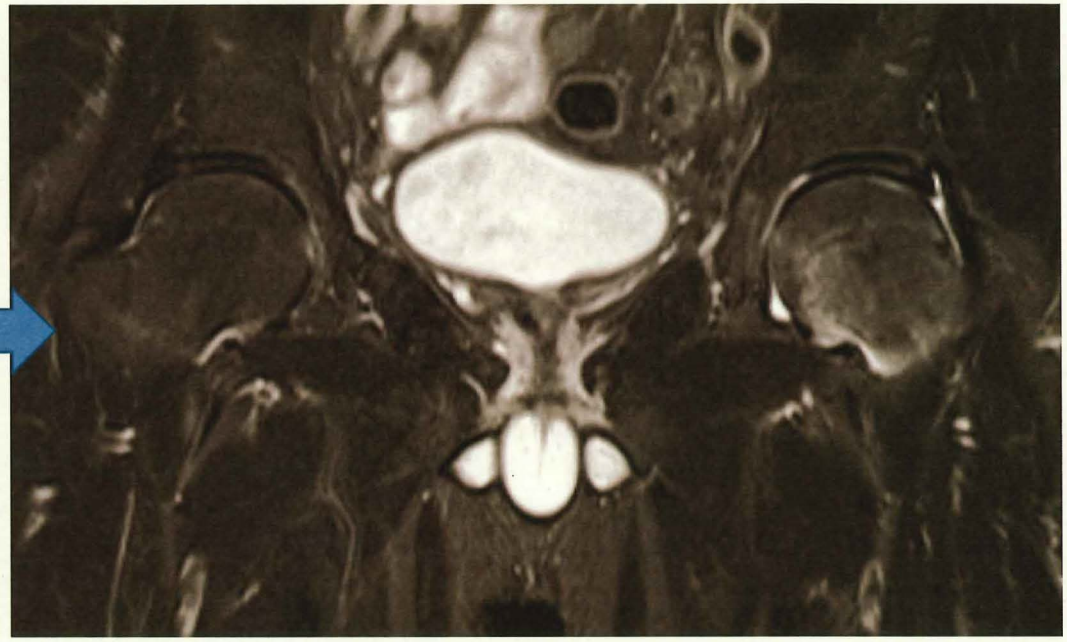

痛みほぼ消失

1年後

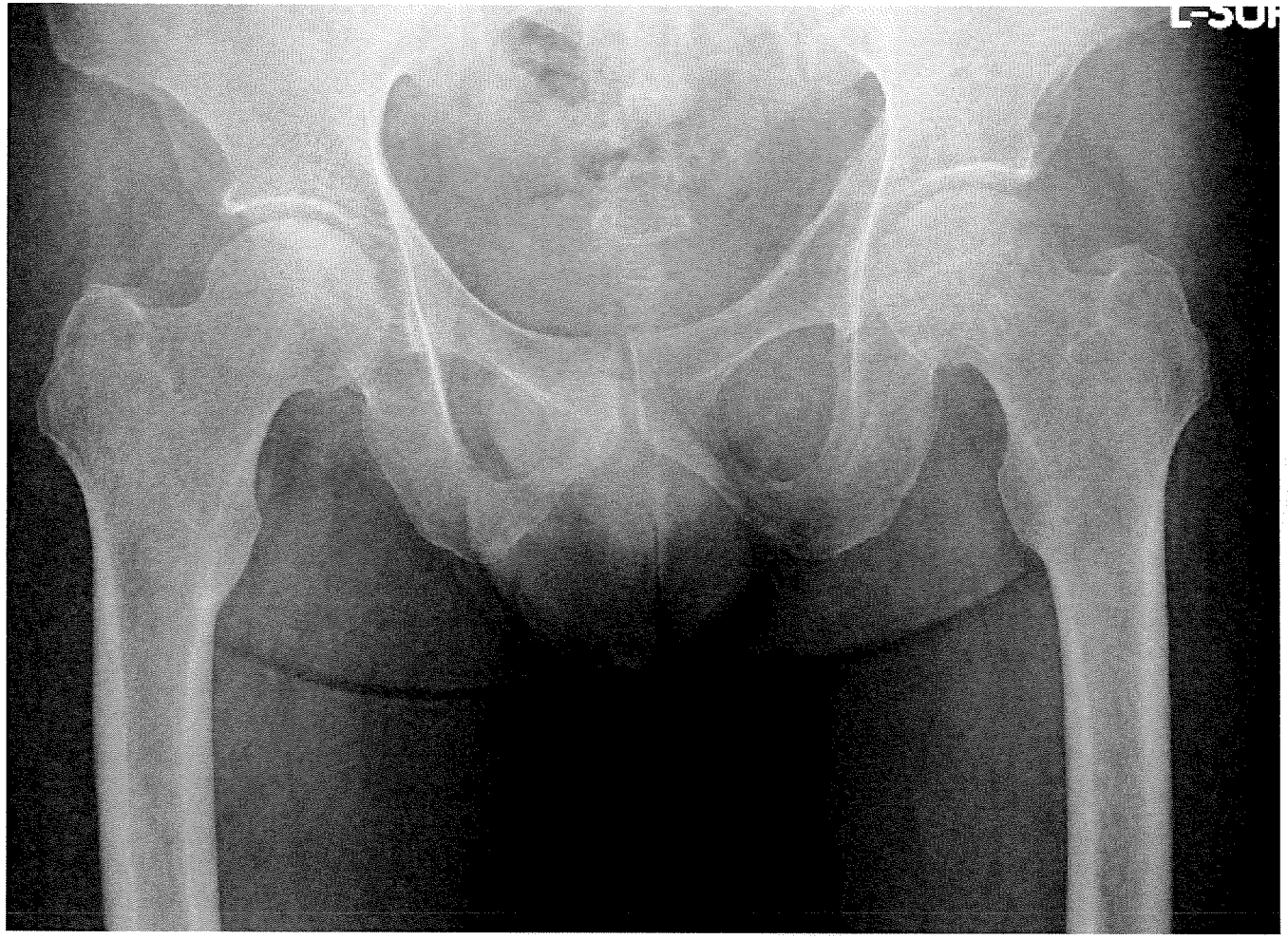

ON「日と間違いやすい疾患

C)変形性股関節症の骨嚢胞

発生原因
荷重部に応力が集中し軟骨が損傷、関節液の圧力で骨に空洞を作ると
されているが詳細不明。

関節裂隙狭小化、骨棘、軟骨下骨骨硬化とともに変形症における
単純X線の変化の1つ

65歳女性

リウマチ性多発筋痛症

PSL max 20mg
治療後1年

徐々に右股関節痛

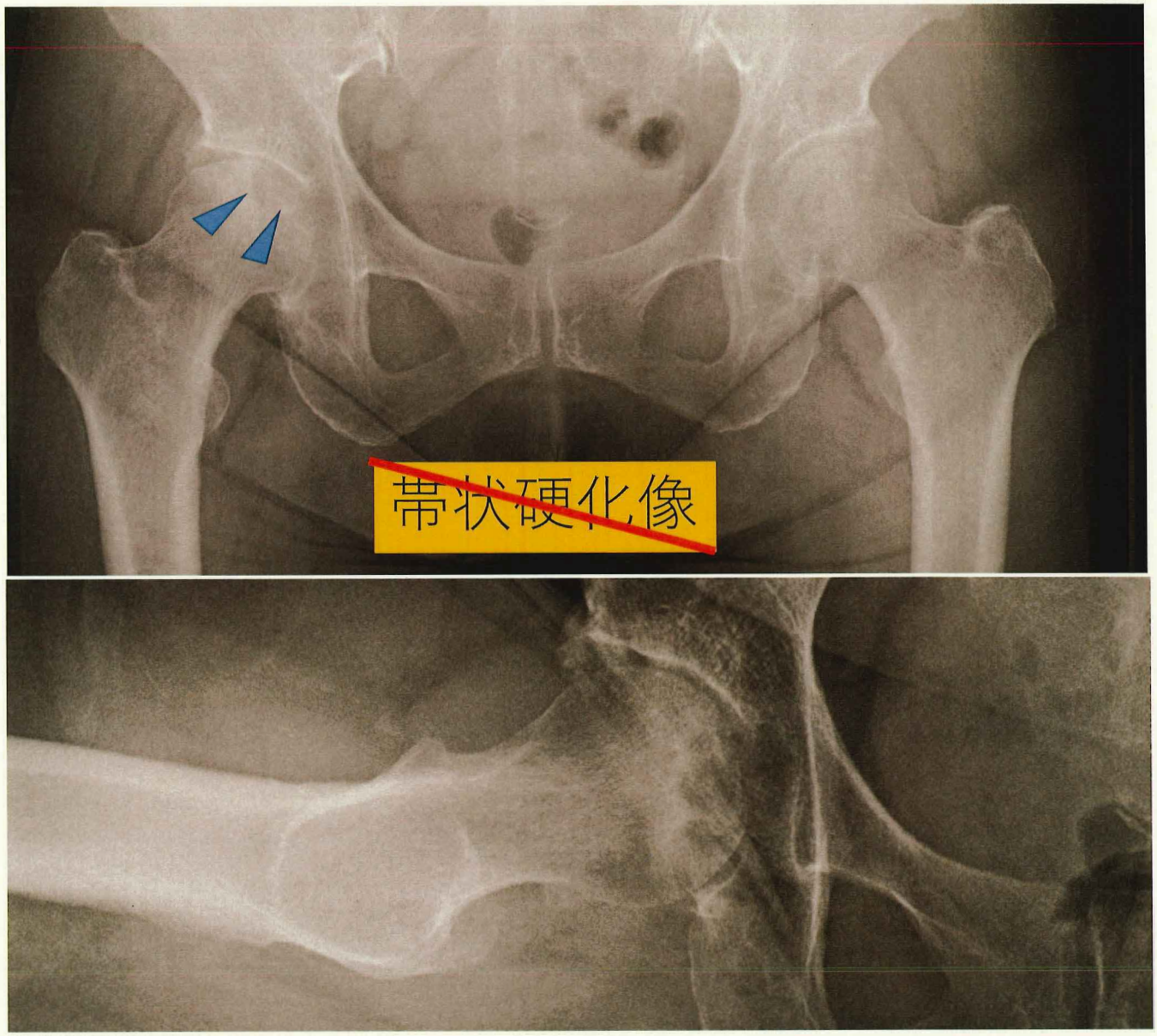

疼痛出現から6か月

骨嚢胞圧壊、関節裂隙消失

典型的な変形性股関節症の経過

特発性大腿骨頭壊死症のまとめ

診断

X線：骨頭圧壊像、帯状硬化像
MRI ：T1WI帯状低信号域
骨シンチグラム：cold in hot

治療

大腿骨弯曲内反骨切り術、大腿骨頭回転骨切り術
人工股関節全置換術

間違いやすい疾患

0 大腿骨頭軟骨下脆弱性骨折
○ 一過性大腿骨頭萎縮症
0 変形性股関節症の骨嚢胞